RASKE TRAUMAGA PATSIENDI HAIGUSJUHT SÜDAMEVIGASTUS

Erakorralise meditsiini arst-resident
Siiri Ladva

Injury. 2009 Sep;40(9):919-27. doi: 10.1016/j.injury.2008.12.008. Epub 2009 May 13.

Penetrating cardiac injury: overcoming the limits set by Nature.

Kang N[1], Hsee L, Rizoli S, Alison P.

Author information

Abstract

Repair of cardiac wounds was considered impossible little over 100 years ago. Despite progress, penetrating cardiac injury remains a highly lethal form of trauma today. Cardiac tamponade and exsanguination are the greatest immediate and life-threatening risks. Clinical presentation is extremely variable and diagnosis may be highly deceptive. Unlike other forms of trauma, resuscitation is of limited value and urgent operative intervention is the only meaningful treatment. Refinements in cardiothoracic surgery and the simultaneous evolution of trauma care systems have both contributed to saving lives. However, mortality rates for this condition have changed little in the last century, due largely to the rising proportion of more lethal injuries caused by gunshot wounds.

PMID: 19442973 DOI: 10.1016/j.injury.2008.12.008

- In a retrospective, population based study of 20,181 consecutive trauma admissions over seven years, **incidence was 1 per 100,000 man years and 1 per 210 admissions.** The **overall survival was 19.3%** with only modest improvement over time. [1]

- The victims **were predominately male [86%]** and assaults occurred more often in the evening in spring and summer. **Over half were dead at the scene and another 26% were dead on hospital arrival.** [2]

- In a larger retrospective examination of 302 patients, were found gunshot wounds were more lethal than stab wound with **respective mortalities of 77% and 42%** and had not improved over the 20 year study period. **Haemodynamic stability on admission, stab wounds and tamponade all were associated with improved survival**. [3]

- While some studies demonstrated increased survival with tamponade [3], other reports have shown no benefit [4]. **Transport time and degree of haemodynamic instability are clearly confounding variables** when comparing different studies.

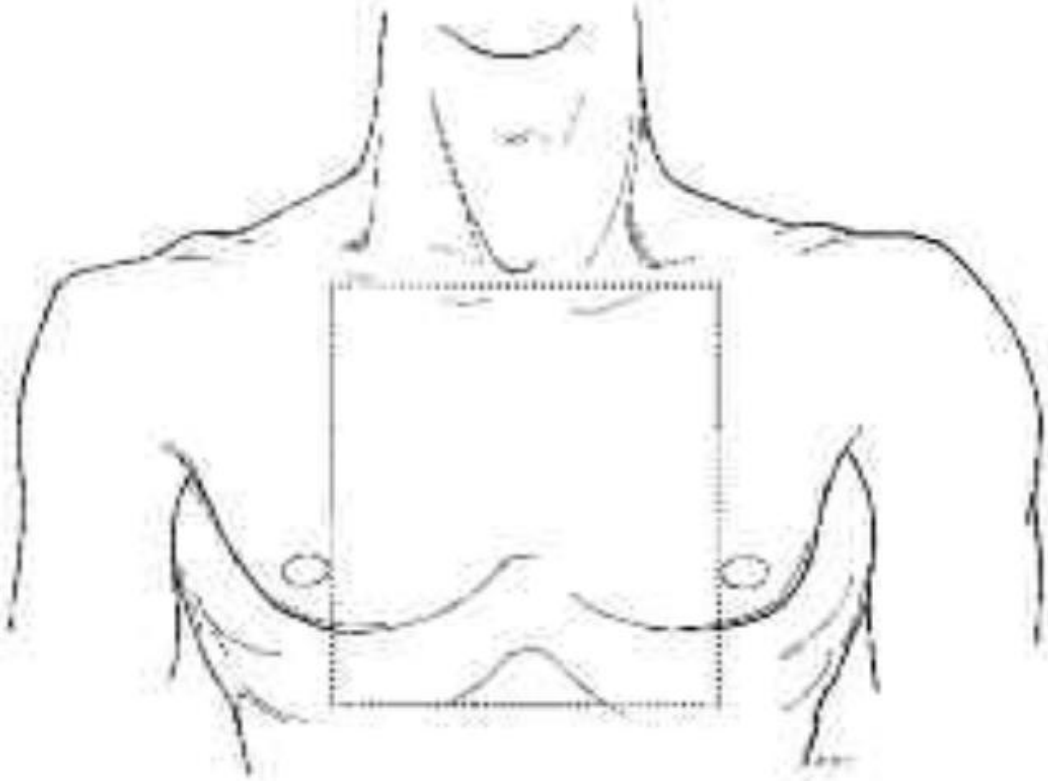

Figure 1: The Cardiac Box.
Penetrating injuries within these borders should raise awareness of a possible cardiac injury. Wounds outside the confines of the "cardiac box" do not exclude cardiac injury.

PREHOSPITAALSE KÄSITLUSE ERIPÄRAD

- ATLS printsiibid
  - ABCDE käsitlus
- Šoki korral tuleb võimalusel koheselt teostada **kiire transport**.
- Kohaloleku ajal on näidustatud **vaid elupäästvad interventatsioonid**.
- Transport **lähimasse traumakeskusesse**.
- Veenitee rajamine/infusioonravi alustamine juba transpordi ajal.
- Mõelda ka spinaalse trauma võimalusele.
- Südame penetreeriva trauma korral tugev kahtlus **südame tamponaadile.**

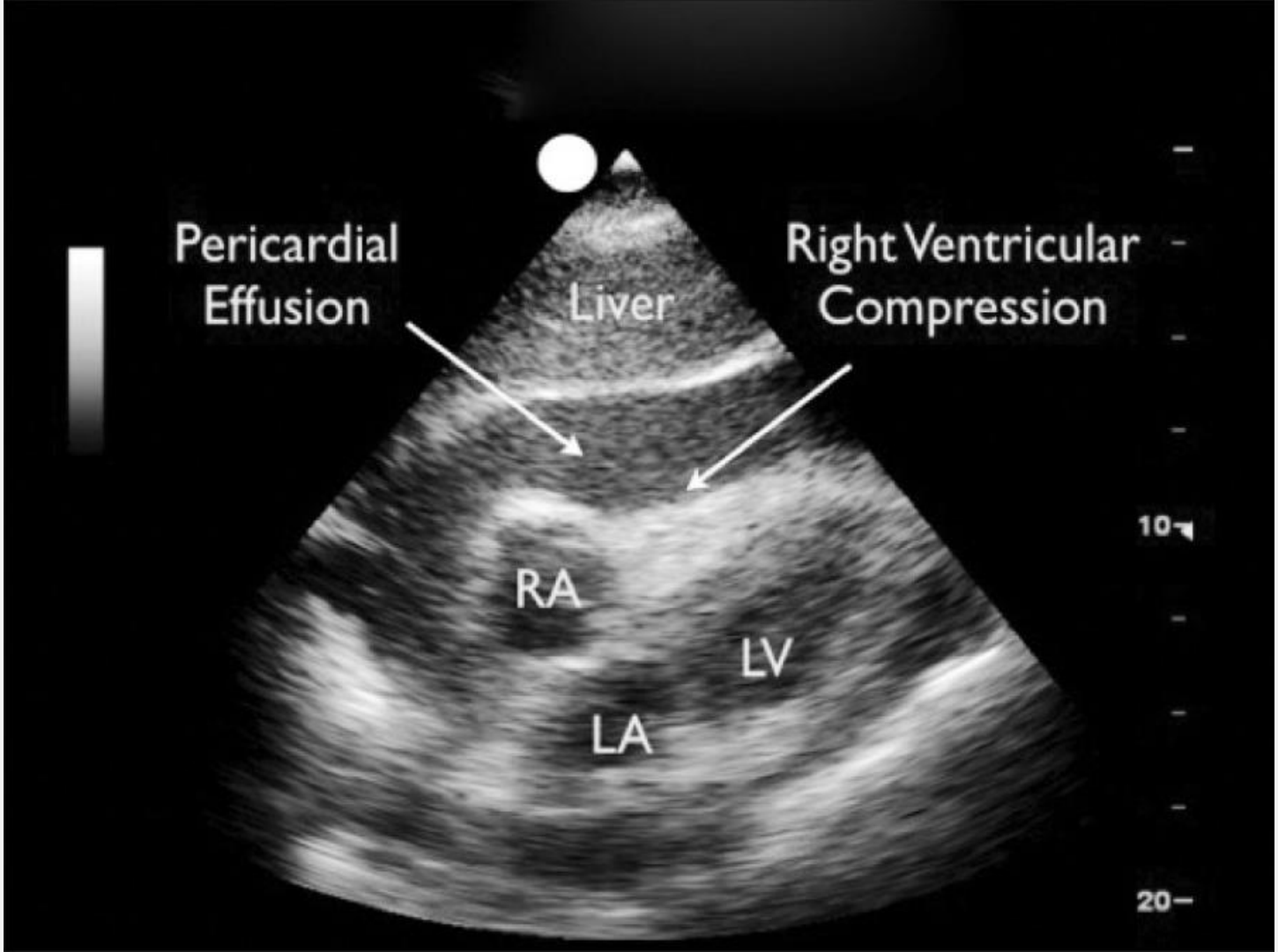
Pericardial
Effusion
Liver
Right Ventricular
Compression
RA
LV
LA
10
20

OPERATIIVNE RAVI – ERAKORRALINE TORAKOTOOMIA

- Suurim edu penetreeriva südamevigastuse korral
  - **Patsient on sündmuskohal või haiglas elutunnusetega JA**
  - **patsiendil on läbistav rindkeretrauma ja ta on hemodünaamiliselt ebastabiilne vaatamata adekvaatsele vedelikasendusravile VÕI ei ole pulsita olnud kauem kui 15 minutit JA**
  - **torakaal– või traumakirurgiline võimekus on vähem kui 45 minuti kaugusel.**

KIIRABI KUTSE 4.11.2018

- Kutse kell 17:55
- Esialgne info:
  - M30, **pussitatud rindkerre paremale.** Nuga haavast eemaldatud.
  - Ründaja ähvardanud ka ennast tappa, arvatavalt lahkunud sündmuskohalt.
  - Sündumusele reageerinud suurte jõududega politsei ja kiirabi.
  - Juhtunu Elva linnas elamisasutuses, reageeris reanimobiil, sündmuspaigal 18:11 (**response time 16 minutit**)

KIIRABI KOHAPEAL

- Patsient olla ise ruumist väljunud, **hoiti istuvas asendis** välistrepi peal.
- **Teadvuseta, olemas nõrk pulss magistraalarteritel ja agonaalne hingamine**
- Tegelik **noahaav vasakul parasternaalsel ~ 3./4. roide vahemikus**, nuga haavas ei ole.
- Muid väliseid vigastusi kohapeal ei sedastata.

MIS TEIE KIIRABI ETAPIS TEINUD OLEKSITE?

TEGEVUS KIIRABI ETAPIL

- Paigaldati perifeerse veeni kanüül ja valmistuti transpordiks.
- **“Scoop and run”**
- Kiirabiautosse tõstmisel **I vereringeseiskus (PEA)** - ringe taastus 1 mg adrenaliini, 500 ml kristalloidi ja KSM-ga (ROSC ~ 2 min).
- **II vereringeseiskus(PEA)** transpordil Tartusse, elustamine analoogne. Lisaks sai kolmanda milligrammi adrenaliini transpordi lõpul süveneva hüpotensiooni tõttu.
- **Eelteavitus haiglale** → TÜK-i saabumine 18:34 → **korraldatud brigaadi kogunemine opituppa** - transport otse operatsioonituppa.

TEGEVUS OPERATSIOONITOAS

- Operatsioonituppa saabudes:
  - pupillid keskmist laiust-laiad, sin<dex,
  - patsient maskventilatsioonil lisahapnikuga,
  - pulss puudub - **III vereringeseiskus**.
- Tõstmisel operatsioonilauale alustati kohe KSM-iga.
- **Paralleelselt vasakpoolne torakotoomia**, väljub koheselt rohkelt verd.
  - tuvastati defekt südames, mis sõrmega tamponeeriti
  - juurdepääsu laiendamine Clamshell torakotoomiaks
  - otsene südamemassaaž, süda tühi.

- 0/neg ERS ülekanne kiirinfusiooniga
- Probleemid massiivse transfusiooni protokolliga
- TXA, CaCl2
- Hüpotermia 34 C
- Intubatsioon 2-valendikulise toruga - ei õnnestunud → intubeeritud 8,0 tavalise toruga.
- Esmane etCO2 20 mmHg, langes min. 12 mmHg-ni.
- **EtCO2 <20 mmHg püsimise aeg 12 minutit**
- Verejooksukoha sulgemise ja transfusiooni järgselt → HD stabiliseerus, tekkisid hingamisliigutused, pupillid kitsenesid, etCO2 60-70 mmHg.

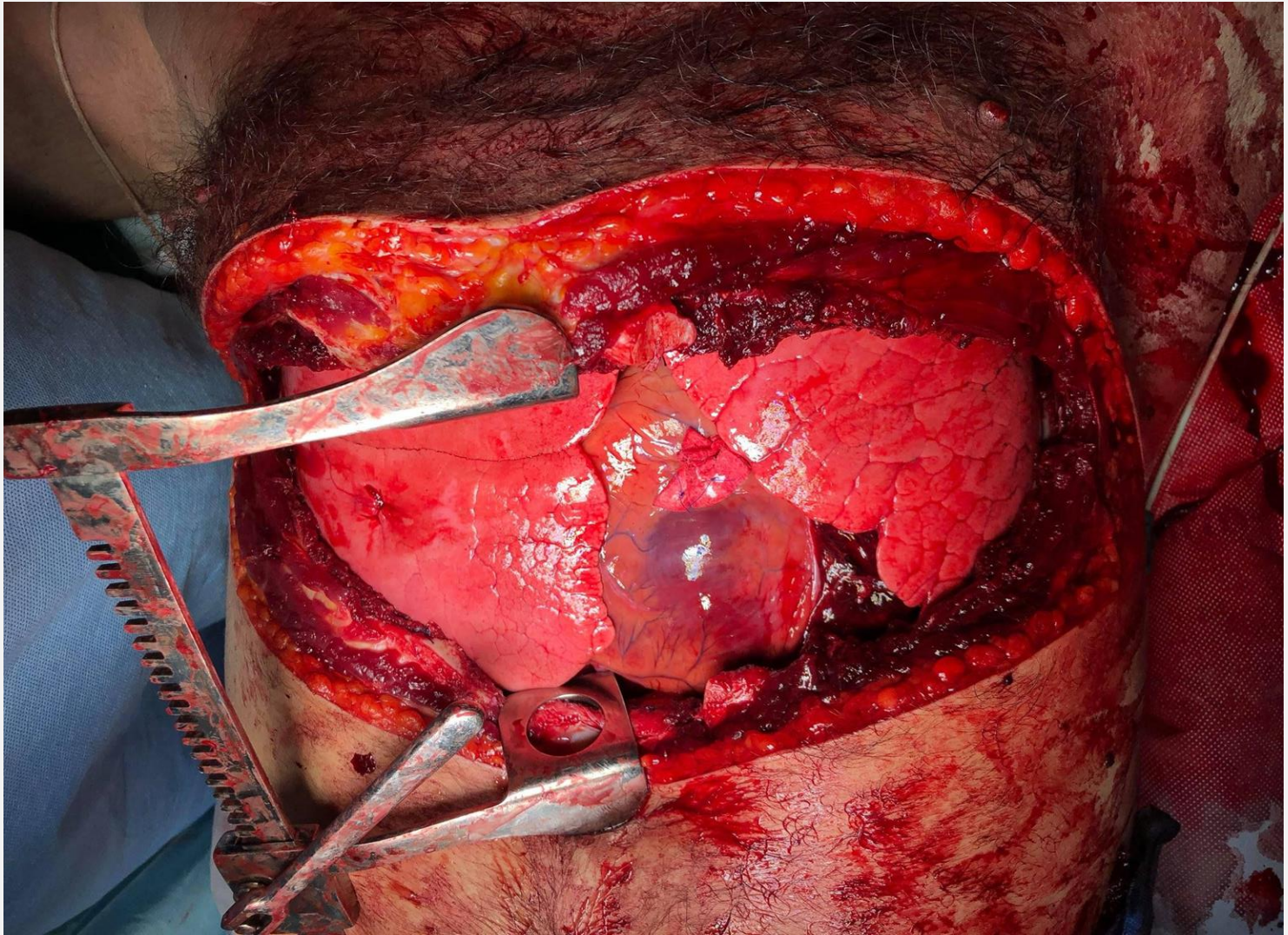

- **ROSC 2+2+12min**
- Tegemist südame parema vatsakese läbiva vigastusega.
- Šokk ilmselt **kombineeritud geneesiga -** perikardis ka tamponaadi põhjustavad hüübed.
- Juurdepääsu rajamisel **kopsude vigastused:**
  - vasakul seetõttu lingula staplerresektsioon
  - paremal ülasagara defekti õmblus
  - jäetud bilateraalselt pleuradreenid

- Narkoos ketamiini, hiljem sevofluraani-fentanüüliga, relakseeritud.
- Torakotoomia mittesteriilsetes tingimustes → 2 g meropeneemi.
- **Verekaotus hinnatud 6-7 liitrile:**
  - 3-4 liitrit kohe vasakust pleurast
  - 3 liitrit Cellsaveri kogutud verd.
- **Ülekanne 8,9 liitrit:**
  - ERS 3515 ml, VKP 1054 ml, Trombotsüüdid 705 ml,
  - krüopretsipitaat 1000 ml, Cellsaveri toodang 1400 ml,
  - NaCl 0,9% 1000 ml, NaHCO3 8,4% 200 ml.

POSTOPERATIIVSELT

- Osakonda saabudes patsient sedatsioonis intubeerituna KKV-l, hüperventileeritud metaboolse atsidoosi tõttu,
- Siinusrütm 80-90 x', vasoaktiivne toetus NA 0,27 mcg/kg/min.
- Pupillid kitsad, võrdsed, vähereaktiivsed. Valule jalgades painutus, näos grimass, pea pööritamine, hammustab kinni intubatsioonitoru, köhib.
- Plaanis:
    - sedatsioon, tagada normotermia, korrigeerida hüübimine (oluline hüpofibrinogeneemia), vahetada sondid.

POSTOPERATIIVNE KULG

- Probleemideks olid esimestel operatsioonijärgsetel päevadel **hulgiorganpuudulikkus koagulopaatia, neerupuudulikkuse, maksapuudulikkuse** näol.

- Osakonda saabudes kummaski pleuras dreen, dreenid liidetud üheks, aktiivne aspiratsioon.
- Kolmas dreen perikardis, mis järgneval postop. päeval eemaldati.
- Pleuradreenidest esimestel päevadel oluline eritus, 8-ndaks ravipäevaks eritus vähenenud → pleuradreenid eemaldatud.
- **Ventilatsioon ja oksügenisatsioon rahuldavad**.

- Hemodünaamika vajas sedatsiooni foonil lühiajaliselt **vähest vasoaktiivset toetust.**
- 2. ravipäeval tekkis **tahhüfrekventne FA paroksüsm,** teostati elektriline kardioversioon, millega siinusrütm taastus ja jäi püsima.
- Kardioversioonile eelnevalt teostati TEE, kus jääb **kahtlus ka vatsakeste vaheseina basaalosa defektile**

- 10.11 TEE-s: Vatsakeste vaheseinas visualiseeritav parema vatsakese poolselt turbulentne vool vatsakeste vaheseina keskosas. Värvi-Doppleriga **visualiseeritav kanal parema vatsakese poolselt diameetriga 2-3 mm**. Vool registreeritav nii süstolis kui diastolis. Lihaskiudude vahel septumis vool raskesti jälgitav, kuid tõenäoliselt tegemist vatsakeste vaheseina defektiga, mis on hemodünaamiliselt ebaoluline.

- Massiivse transfusiooni järgselt **tekkis koagulopaatia**
    - korrigeerimiseks VKP ja krüopretsipitaadi ülekandeid.
- Välja kujunes ka **hulgiorganpuudulikkus (neeru- ja maksapuudulikkus),** kolme ravipäeva jooksul süvenesid nii hüübimishäired kui ka oluliselt maksa tsütolüüs, mis lahenes 3.-6. ravipäevaks.
- Diurees püsinud hea..
- Postoperatiivselt jäi **kahtlus ka seedetrakti limaskesta isheemilise kahjustusele,** mis päeva jooksul lahenes.

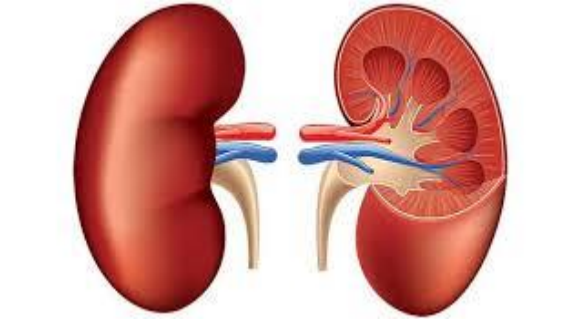

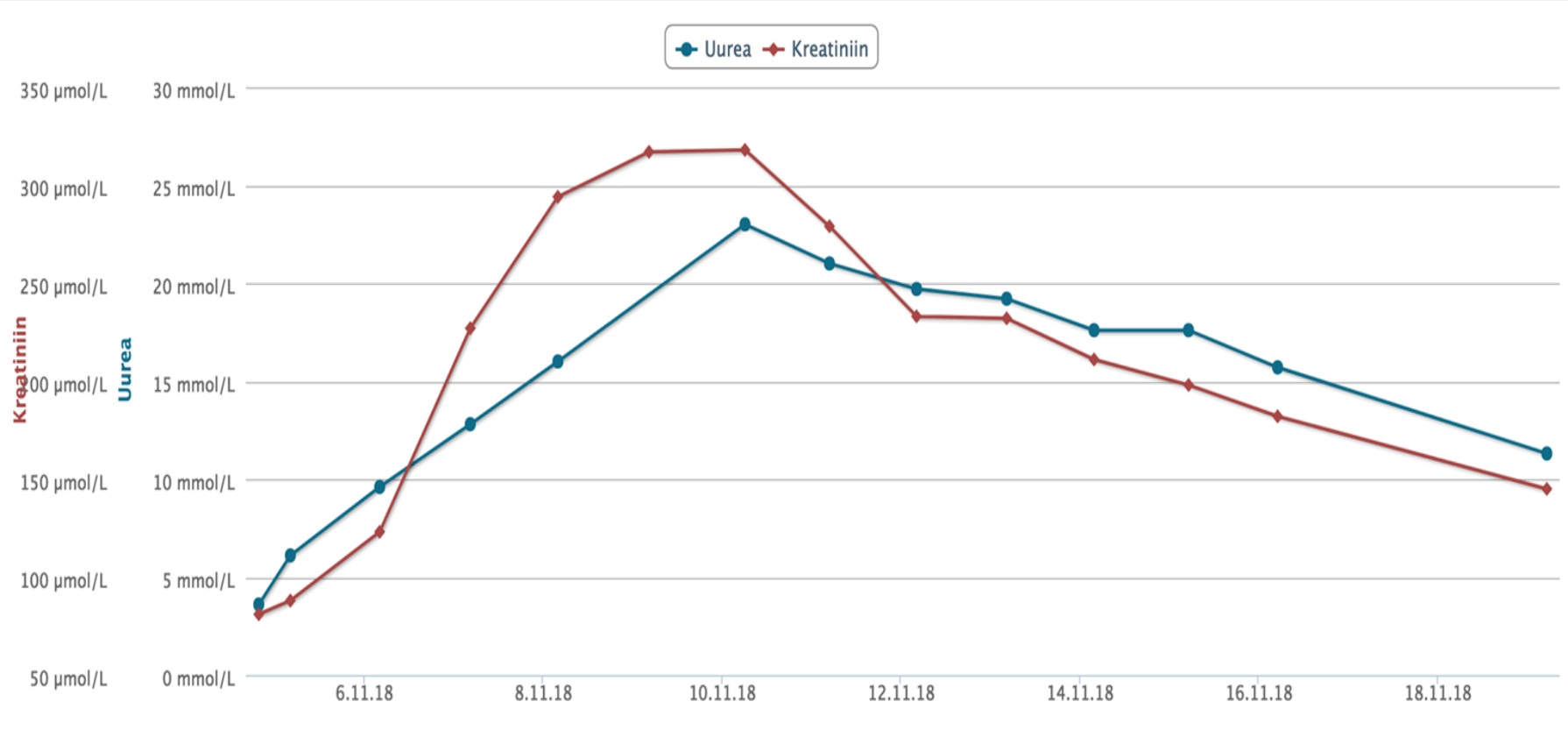
Uurea
Kreatiniin
350 µmol/L
300 µmol/L
250 µmol/L
200 µmol/L
150 µmol/L
100 µmol/L
50 µmol/L
Kreatiniin
30 mmol/L
25 mmol/L
20 mmol/L
15 mmol/L
10 mmol/L
5 mmol/L
0 mmol/L
Uurea
6.11.18
8.11.18
10.11.18
12.11.18
14.11.18
16.11.18
18.11.18

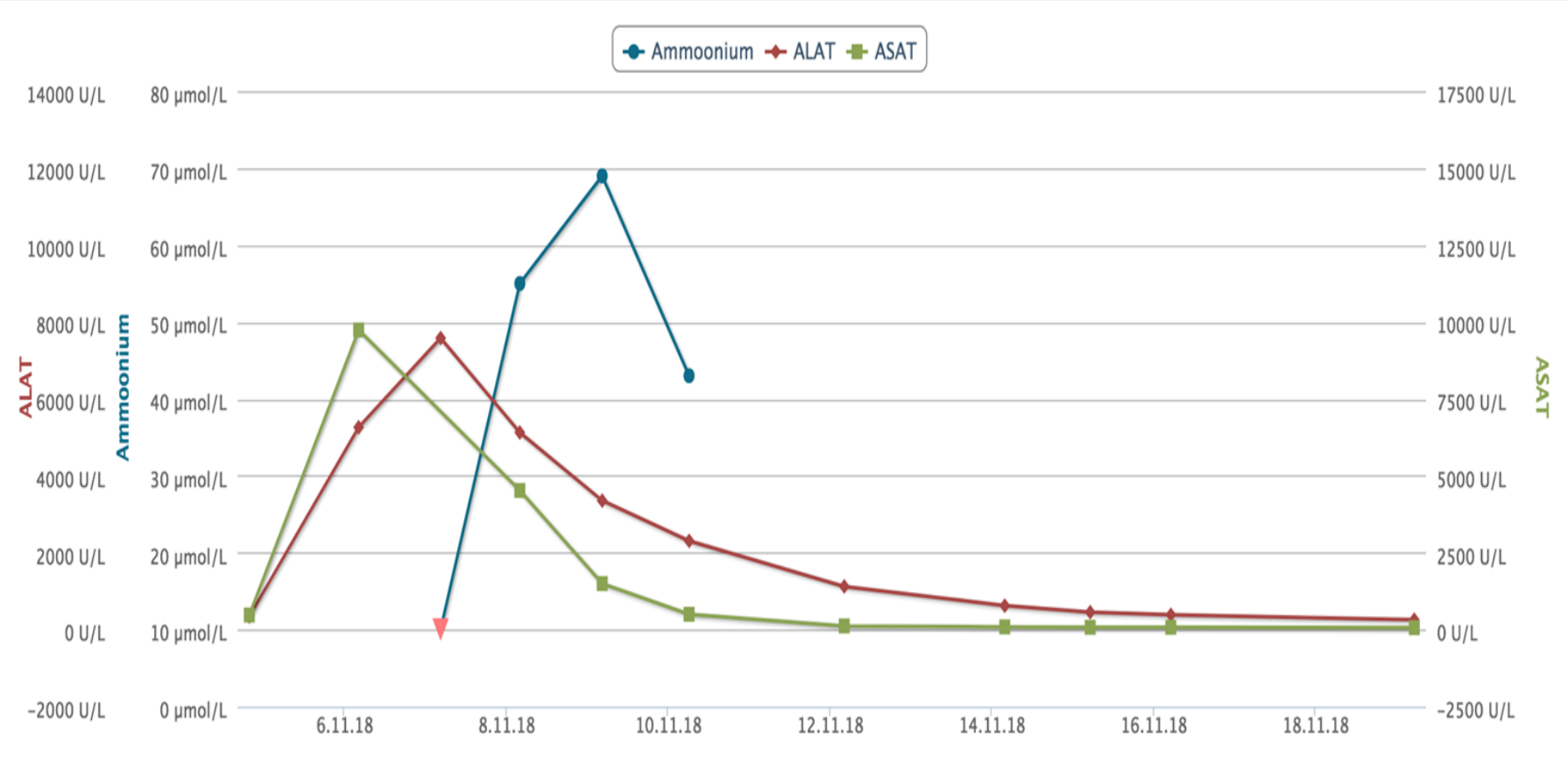
Ammoonium
ALAT
ASAT
14000 U/L
12000 U/L
10000 U/L
8000 U/L
6000 U/L
4000 U/L
2000 U/L
0 U/L
-2000 U/L
ALAT
80 µmol/L
70 µmol/L
60 µmol/L
50 µmol/L
40 µmol/L
30 µmol/L
20 µmol/L
10 µmol/L
0 µmol/L
Ammoonium
17500 U/L
15000 U/L
12500 U/L
10000 U/L
7500 U/L
5000 U/L
2500 U/L
0 U/L
-2500 U/L
ASAT
6.11.18
8.11.18
10.11.18
12.11.18
14.11.18
16.11.18
18.11.18

- **Neuroprotektsiooni eesmärgil alustati jahutamist**
  - Thermogard süsteemiga
- 3. ravipäeval tehti sedatsioonipaus, kus **patsient tuli kontaktseks** ning 4.ravipäeval patsient ekstubeeritud
- Teadvusseisund unduleeruv. Patsiendil hallutsinatsioonid, kohati hirmunud ja sõnaliselt mitte rahustatatav.
- **Antipsühootiline ravi** ja sedatsioon deksmedetomidiiniga.
- Deliiriumi tõttu patsient reintubeeritud 09.11.
- 13.11 on patsient uuesti ekstubeeritud, kontakt adekvaatne

- 11. ravipäeval patsient edasi suunatud torakaalkirurgia osakonda
  - **teadvuseseisund päev-päevalt paranenud**, patsient on adekvaatselt orienteeritud ajas, kohas ja isikus
  - **neeru- ja maksafunktsioon taastunud**
- **15. ravipäeval lubatud patsient kodusele ravile**
  - vajalik ambulatoorne kardiokirurgiline konsultatsioon → südame MRT patoloogia täpsustamiseks
  - kaasuvalt seni menetlemata C-hepatiit → ambulatoorselt gastroenteroloogile
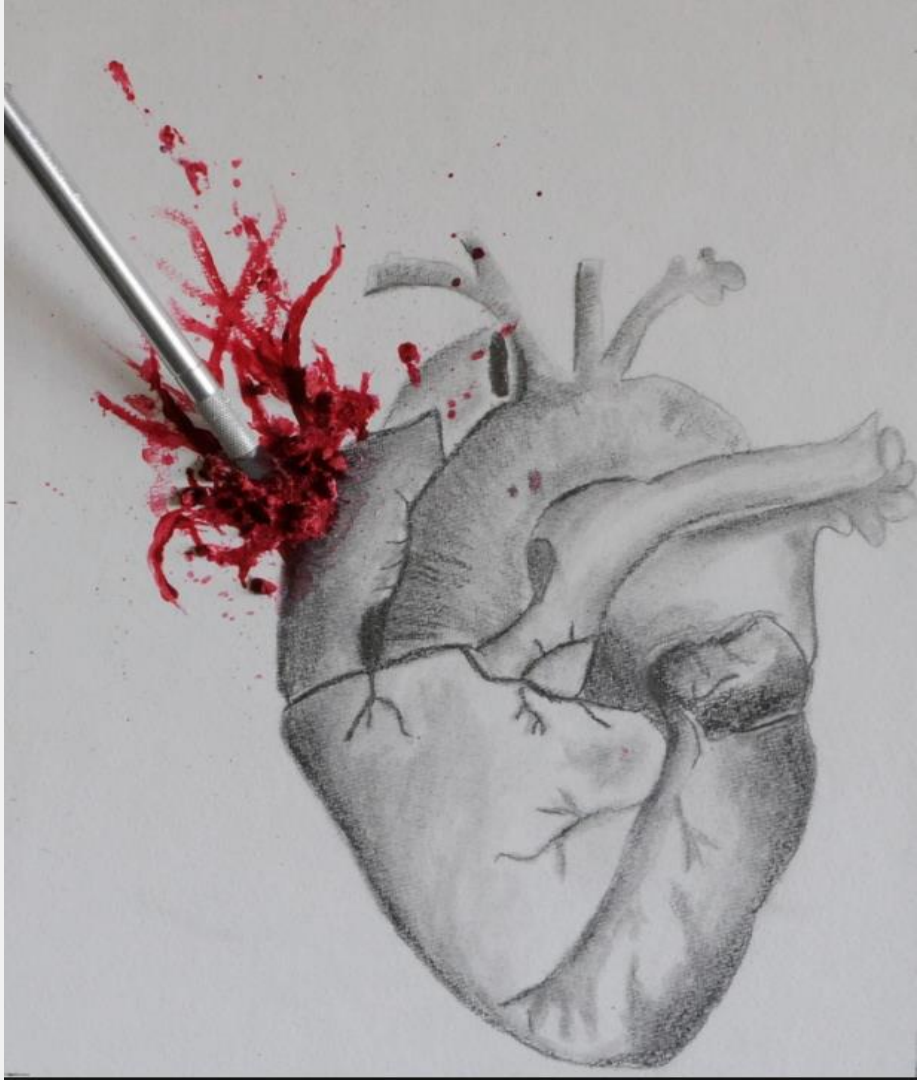
TÄNAN TÄHELEPANU EEST!