Aordi dissektsioon

28 M haigusjuht

Lauri Kõrgvee
Kerli Vijar
Pille Kallas
Arno Ruusalepp

Tartu Kiirabi

2016

KIIRABI

KIIRABI	TARTU 902, reanimobiil	**KIIRABIKAART**		**KOOSTATUD**	05/02/16 17:08

JUHTUM NR		**KOOSTAJA**	SA Tartu Kiirabi, tel: 7408800
BRIGAAD			
NAKKUSOHT	Ohu olemus ja kirjeldus: Kaitse:		
SÜNDMUSKOHT (HK)	Tiigi, Prangli küla, Kõlleste vald, Põlva mk Raanitsa bp Prangli peale, sõita niikaua kui tuleb anna teed märk ja selt paremale hoida		
PÕHIHAIGUS	T00-T07 Mitut kehapiirkonda haaravad vigastused, T00-T07, **STATISTILINE LIIK -**		

	häirekeskus	käsitsi
TEATATUD	12:29	
KORRALDUS	12:34	
VÄLJASÕIT	12:35	12:34
KOHAL	13:24	
PRIORITEET	D	-
TEATAJA		

TÜÜPJUHTUM (HK)	B05 M 28a rinnakus kurdab valu. üh hk meedik. Teade OPIS 12:36>vm;valu rinnaku keskel , mõlemad jalad tuimad aga liigutada saab, Suu kuivab, külm higi,hingata enam ei ole raske/ alguses oli,Nõustatud

KIIRABI

TRAUMA	05/02/2016 12:33	**ASUKOHT**	tänav, maantee, parkla (täpsusta)	**KANNATANUTE ARV**	1

TRAUMA LIIK	liiklus	**VIGASTATU LIIKLUSVAHEND**	

TRAUMA - TEISED LIIKLUSVAHENDID		**ANAMNEES**	Oli olnud autojuht, sõitnud teelt vaälja oma sõnul, selle järgselt oli ise autost välja tulnud ja olid autot üritanud välja saada, tõstnud autoesiotsa,mille järgselt tekkinud esmalt valu rindu, siis selga, jalgadesse, vasak jalg läinud tuimaks, nagu verd täis.Obj,Kiirabiga kokku saades pt.istub auto tagaistmel, kurdab valu seljas, jalas.Pandud vaakumisse, kaelakrae,Tundlikkuse häire vasak.jalal varvastest kuni reie keskmise kolmandikuni.Paremal jala tundlikkuse häired puuduvad.Vasakul ei liiguta varbaid.Rindkere intaktne, kõht katsudes valus, pingutab.

NEUROLOOGILINE LEID	05/02/16 13:59
TEADVUS	selge
GKS - SILMADE AVAMINE	spontaanne (4p)
GKS - SÕNALINE KONTAKT	orienteeritud / lalin, vadin (5p)
GKS - MOTOORIKA	TÄIDAB KÄSKLUSI / LIIGUTAB SPONTAANSELT (6P)
GKS - KOKKU	15

HEMODÜNAAMIKA	05/02/16 13:59	05/02/16 14:03
VERERÕHK - SÜSTOOLNE	220	187
VERERÕHK - DIASTOOLNE	130	90
VERERÕHK - KESKM. ARTERIAALNE	160	122
PULSS - SAGEDUS	110	
PULSS - REGULAARSUS	regulaarne	regulaarne
PULSS - DEFITSIIT		

KIIRABI

Obj.:
Patsient teadvusel, aruselge.Väliseid verejooksu tunnuseid ei esinenud.Hingamine vaba, ausk.kopsudes vesik.HK bilateraalset.Patsiendil tundlikkuse häire vasakus jalas varvastest kuni reie keskmise kolmandikuni.Varbad ei liigu.Pulss kubemes palpeeritav. Paremal jalal tundlikkuse häired puuduvad, funktsioon adekvaatne.Rindkere,vaagen intaktne.Kõht katsudes valus, pingutab.
Elulised nätaja:kell 13:59:

GKS 15, (teadvusekadu ei esainenud pt.sõnul)
RR 220/130mmHg kell 13:59
RR 187/90mmHg kell 14:03
RR 178/88 mmHg kell 14:15
pulss regulaarne, SR fr 110 x min.
SpO2 98%

Paigaldatud g16 veenikanüül, kaelakrae, vaakumgraanulmadrats, O2 manustamine.
Raviks:Sol.NaCl 0,9%-500,0, Sol.Pethidini kokku 150 mg i/v
Patsient hospitaliseeritud SA TÜK EMOsse liittrauma dgn. Töö dgn.lülisamba trauma või aordi dissekatsioon.

EMO

- Põhjalik ja kiire anamnees
- Analüüsid
- Uuringud
- Vastused
- Konsultatsioonid
- Plaan A→B→C

KT

Teostatud KT: Kolju intaktne. Intrakraniaalselt verdumisi ei sedasta.
Liikvoriruumid laiemad pole.
Lülisamba ega muus skeleti uuritavas osas fraktuure ei leia.
Rindkeres ja kõhuõõnes traumatunnused puuduvad, vaba õhku ega hematoome ei esine.
Ülenev aort laiem kuni 5 cm. KT uuring artefaktne kuid paistab, et aordiklapi järgselt algab dissektsioon, topeltvalendik brahhiotsefaaltüve alusi, psedovalendik jätkub praktiliselt kogu aordivalendiku laiuses ilikaalbifurkatsiooni ja ühistesse niudearteritesse. Õige valendik vasemalt kitsa lestmena 1- 4 mm jälgitav vasema neeruarterini, mille järgselt ilmselt täielikult komprimeeritud. Vasemal tromboseerunud ühine niudearter, välise niudearteri osaline kollateraalne kontrasteerumine sisemiste niudearterite kaudu.
Vistseraalarterid ja vasem neeruarter lähtuvad kitsast õigest valendikust.
Parem neeruarter lähtub pseudovalendikust. Parem neer õieti ei kontrasteeru, vasem neer intensiivsemalt pooleldi, samas neeruveenid kontrasteerunud mõlemapoolselt.

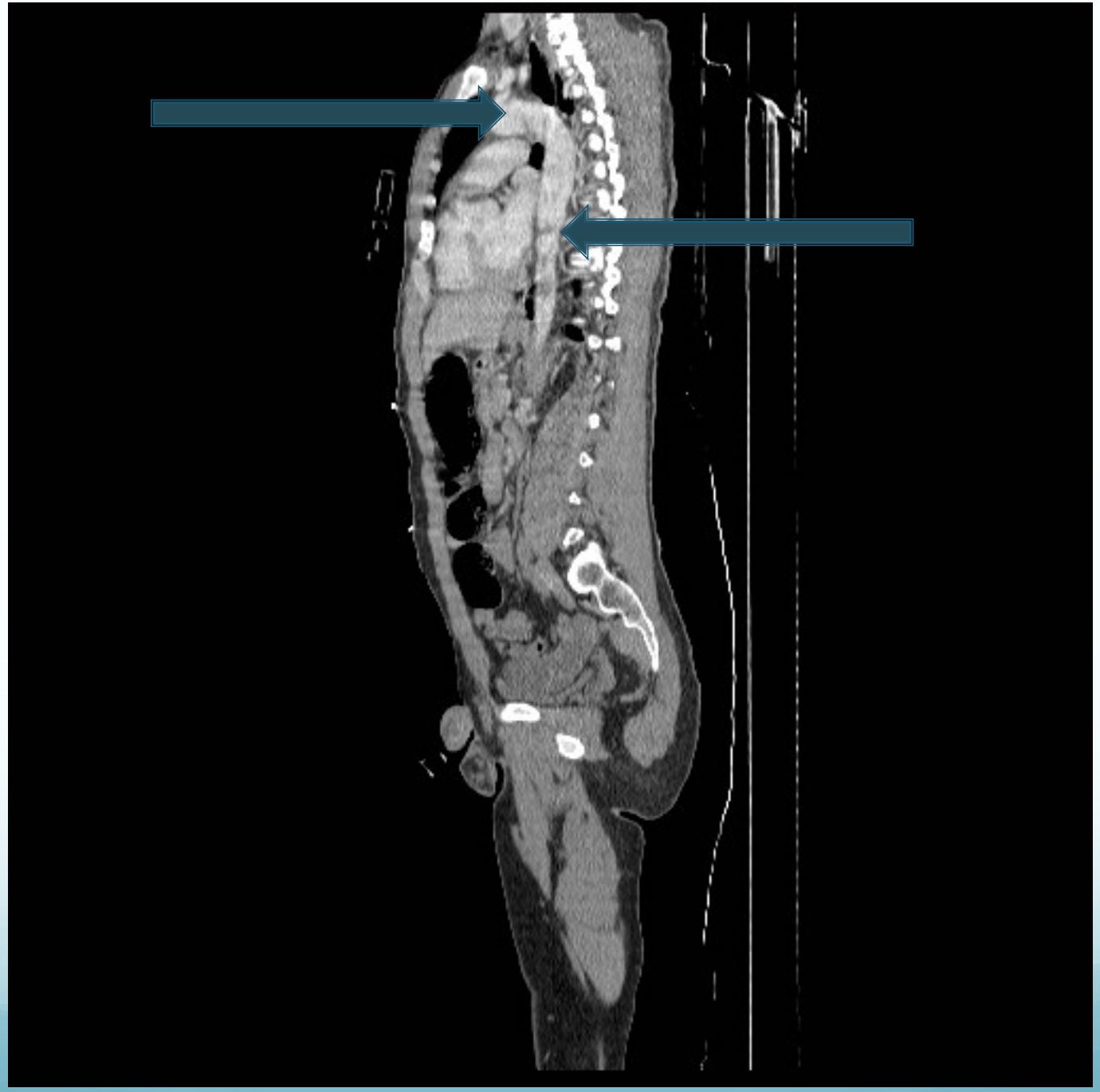

Aordi dissektsioon

ka aordi lõhustav aneurüsm

ld. k.: *Dissectio aortae, aneurysma aortae dissecans*

ingl. k.: *Aortic Dissection, Dissecting Aneurysm*

Suhteliselt harva esinev ägeda eluohtliku iseloomuga seisund, mille puhul verevool rebestab aordi seina sisekihi ja tungib seinakihtide vahele, neid üksteise küljest eraldades.

Sagedus ja riskifaktorid

2.6-3.5 ägedat aordi dissektsiooni 100 000 elaniku kohta aastas.

- üldine suremus 25-30%

Soodustavad faktorid:

- hüpertensioon
- kollageeni häired (Marfani snd., Ehlers-Danlos sdr.)
- eelnev aordi aneurüsm
- bikuspiidne aordiklapp
- kirugia/invasiivsed protseduurid aordil
- aordi koarktatsioon
- Turneri snd.
- vaskuliidid
- trauma
- rasedus ja sünnitus

Aordi dissektsiooni klassifikatsioon

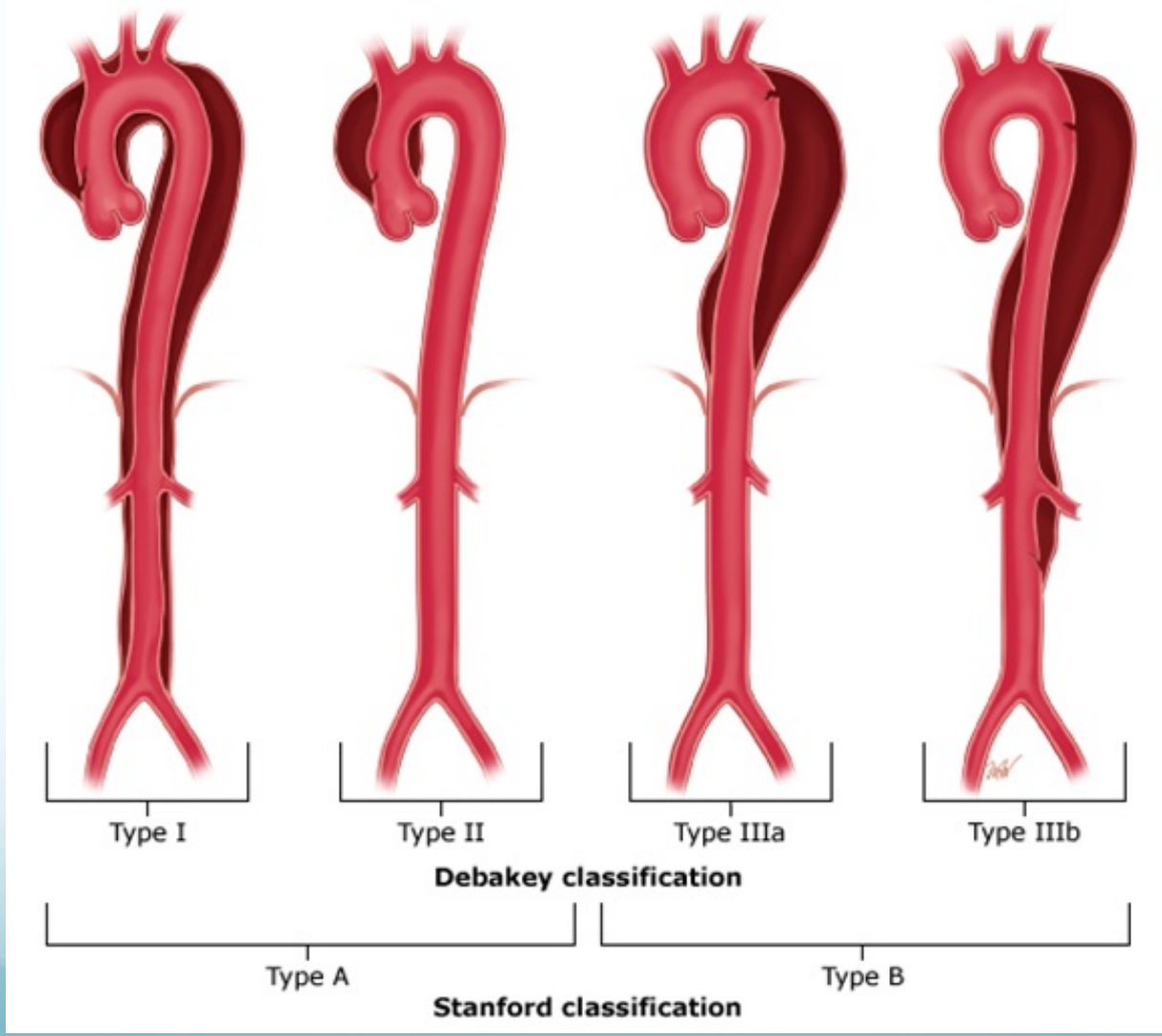

Aordi dissektsiooni tekkepõhjused

- hüpertooniatõbi
- arterioskleroos
- sidekoehaigused
  - Marfani sündroom
- kaasasündinud südame-veresoonkonna väärarendid
- trauma
- iatrogeenne

Aordi dissektsiooni sümptomid

- järsku tekkiv, rebiva või lõikava iseloomuga valu rinnaku taga või seljas kiirgumisega kõhtu
- aordi harude oklusioonist:
  - spinaalisheemiast jäseme halvatus, naha tundetus
  - vistseraalarterite isheemiast iiveldus, oksendamine
  - tserebraalarterite isheemiast segasusseisund, teadvusekadu
  - koronaararterite isheemiast müokardi infarkt, südame tamponaad, äkksurm
- pulsseeriv moodustis
- pulsi ja vererõhu erinevused kätel/jalgadel
- kuulatlemisel võib kuulda vere pöörisvooludest tekkivat kahinat

Aordi dissektsiooni diagnoosimine

- rö-th
- KT
- ehhoKG
- kõhuUH
- EKG
- (MRT)

Aordi dissektsioon

Ravi kirurgiline!

- operatsiooniaegne suremus 15-20
- ägeda perioodi üleelanutest on 5 aasta pärast elus umbes 60%
- ravimata juhtudel sureb kahe nädala jooksul 75-80% haigetest

Enne kirurgilist ravi:

- vererõhu alandamine
- valuvaigistid
- infusioon

Anesteesia

Induktsiooniks:

- Ketamiin 150mg
- Midasolaam 2mg
- Fentanüül 500µg
- Lystenon 150mg
- Arduan 8mg

Narkoos:

- Sevofluran
- Fentanüüli infusioon (kokku ~33 µg/kg)
- Arduan (kokku 16mg)

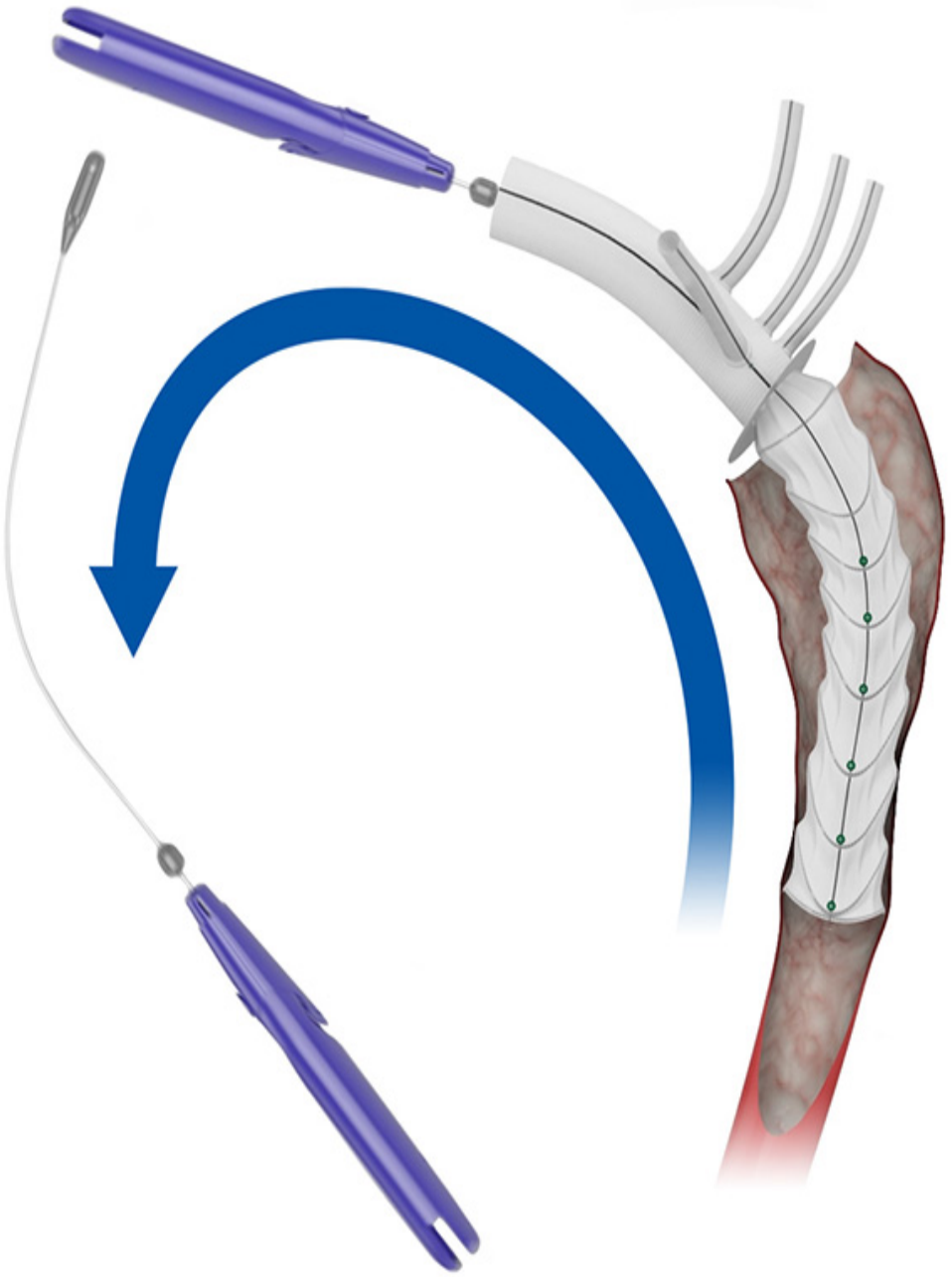

Kellaaegu

- haige opitoas 17:09 – 03:05
- op. algus 18:03
- op. lõpp 01:35
- kehaväline vereringe kokku 348 minutit (5h 48min)
  - jahutamine kehavälise vereringega 18ºC kraadini
- vereringe seiskus samaaegse aju perfusiooniga 93 minutit (1h 33min)
  - sellest 15 minutit totaalset seiskust
- aordiklemmi aeg 191 minutit (3h 11min)

Infusioon ja massiivne transfusioon op.i ajal

- Ringer Lac 1500ml
- Glycose 5% 500ml
- verekomponente kokku ca 19 L:
  - ERS 3000 ml
  - VKP 4500 ml
  - TRK 2100 ml
  - Täisveri 3000 ml
  - Cell Saver 5000 ml
  - Krüopretsipitaat 1100 ml

Verekaotus kokku???

- tampoonidega 2500ml
- Cell Saverisse aspireeritud ~10L

Hüübimise korrigeerimiseks:

- Cyclocapron 4000mg
- CaCl 10% 10g
- Octaplex 2000TÜ?

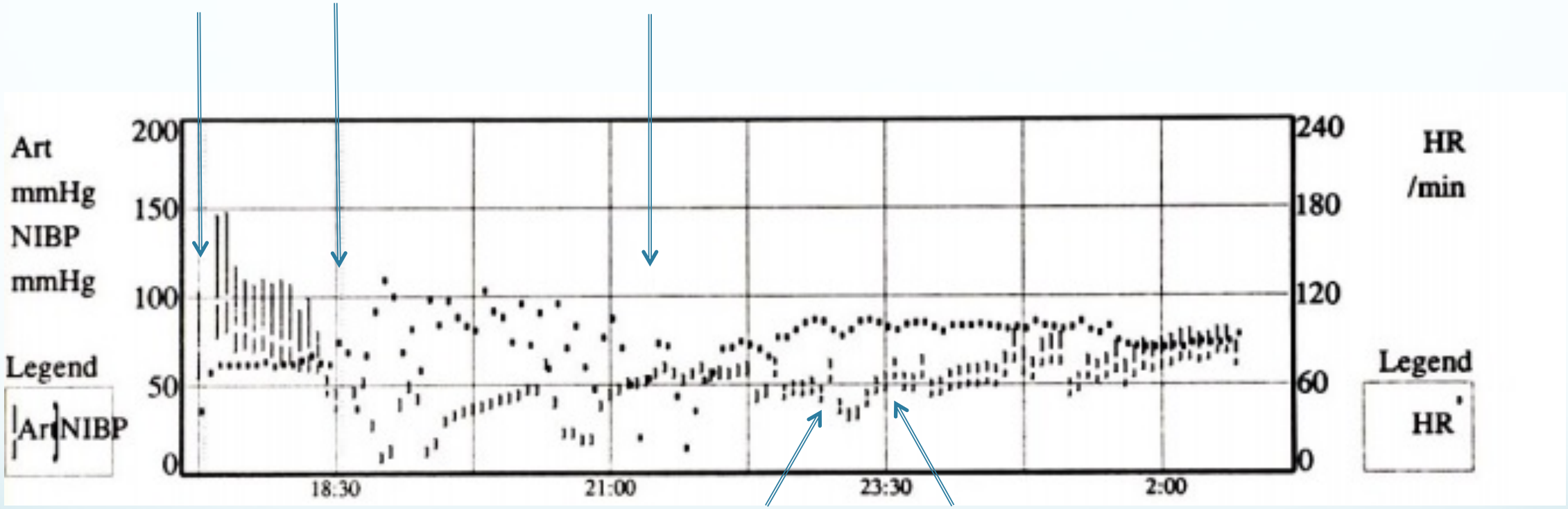
Art
mmHg
NIBP
mmHg
200
150
100
50
0
Legend
Art
NIBP
18:30
21:00
23:30
2:00
240
180
120
60
0
HR
/min
Legend
HR

Op.aegsed analüüsid

Laboratoorsed analüüsid

	17:37	18:33	19:11	19:19	19:55	20:37	21:26		21:54	23:12	0:06	0:30	1:03	1:26	1:48	
Hgb	143	118	99	100	97	87	97	g/L	83	98	86	87	93	89	102	g/L
Hkt	42	35	29	29	29	26	29	%	24	29	25	26	27	26	30	%
pH	7.28	7.264	7.153	7.306	7.564	7.607	7.569		7.526	7.364	7.279	7.354	7.41	7.46	7.459	
PaO2	288	239.1	369	29.1	304.9	316.9	230.6	mmHg	232.7	228	360	328	239.9	191	165.9	mmHg
PaCO2	40.1	39.6	53.8	45.5	22.2	17.8	20	mmHg	26.8	43	50.3	44.7	41.9	37.3	39.2	mmHg
BE	-8	-9	-9.9	3.8	-2.6	-4.3	-4.2		-0.9	-1	-3.7	-1.2	1.1	2	3.1	
Laktaat	2.4	2.73	6.2	3.61	4.1	3.94	8.79	mmol/L	7.91	9.6	9.53	8.2	7.22	7.2	7.46	mmol/L
Na	138	132.3	132.3	136.3	131.5	136.3	128.9	mmol/L	129.7	138	141	141	142.7	141.9	142.7	mmol/L
K	4.4	4.58	5.45	5.01	5.69	5.24	5.59	mmol/L	6.08	6	4.15	3.9	3.78	3.55	3.56	mmol/L
Glükoos	6.4	5.7	6.2	6.1	8	6.4	9.6	g/L	8.8	15.5	12.8	10.1	8.8	7.3	7	g/L

1. Operatsiooni järel IROsse:

- Üliraske üldseisund, hemorraagiline šokk
- Intubeerituna narkoosis juhitaval hingamisel (FiO_2 kuni 45%)
- Pupilli diferents d>s
- S.Noradrenalin (0,03->0,08 mikrogr/kg/min)
- Jätkuv verejooks, dreenidest 1,5L
- Massiivne transfusioon intensiivravi osakonnas:
  - Retransfusioon 1150 ml
  - VKP 2619ml
  - ERS 566ml

1. operatsiooni järel IRO's

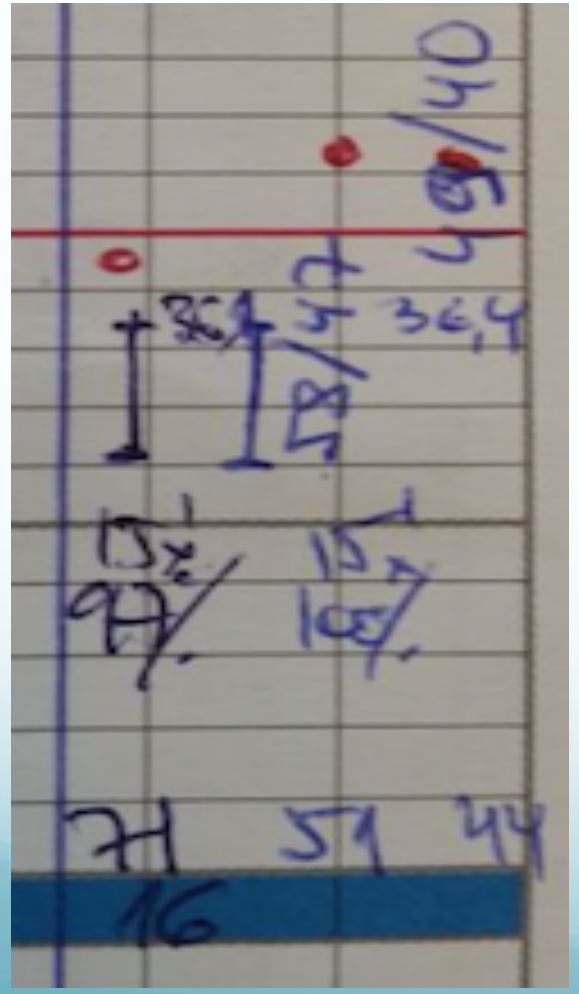

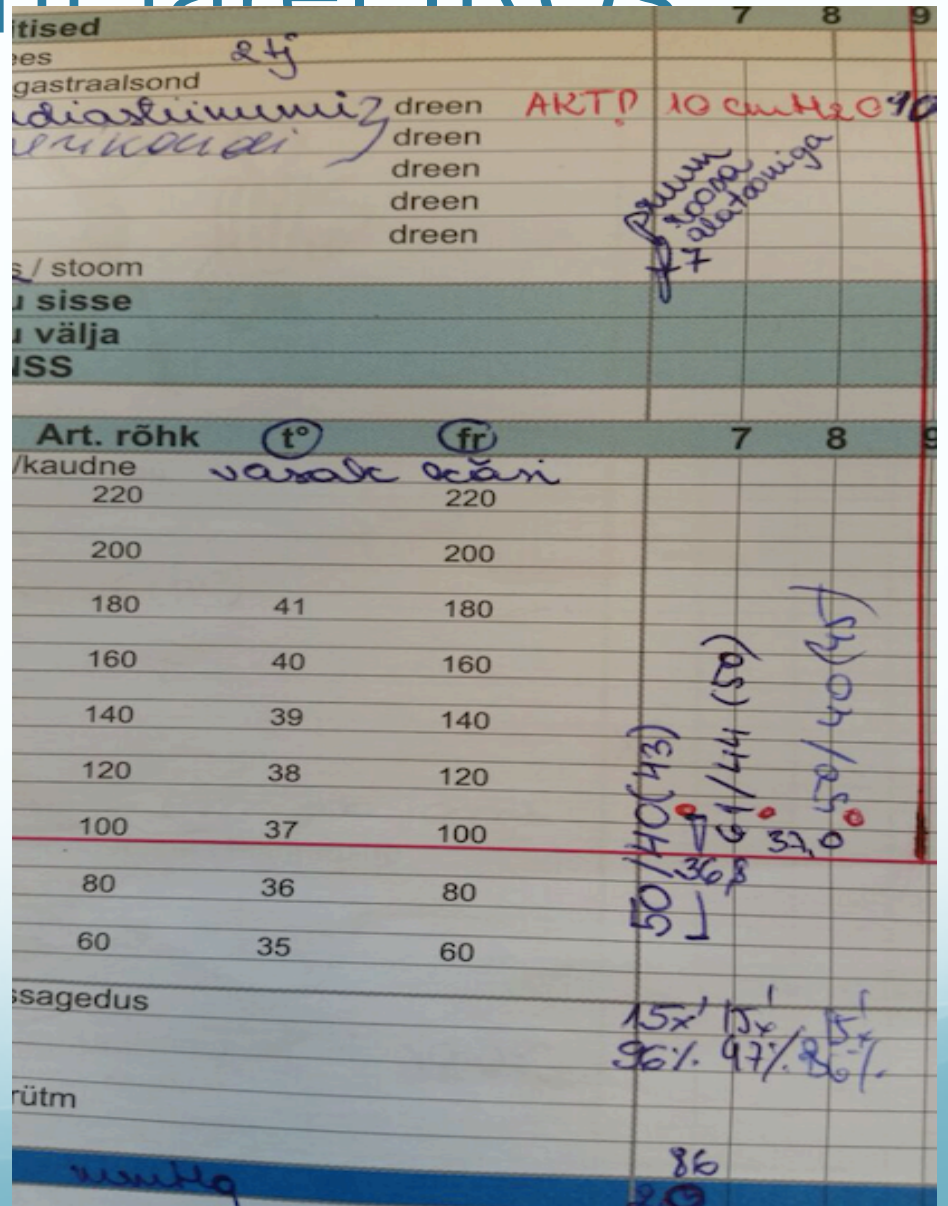

2. Operatsioon 09.25-10.51

- Haige seisund ebastabiilne , RR langus
- Dreenidest verd ei tule
- Kahtlus perikardi tamponaadile
- Pt. opituppa
- Rotem, Cell-Saver, Belmont

Infusioon (24h):

	I operatsioon	Intensiivravi (6h)	II operatsioon	Intensiivravi
ERS	3064	566	255	572
VKP	4506	2619		798
Trombotsüüdid	2150			605
Krüopretsipitaat	1150			
Retransfusioon		1150		200
Cell-saver	5053		920	
Täisveri			1010	1020
Kristalloid	1500			500
Glükoos				1000
Kolloid				500
Kokku 29138	17 423	4335	2185	5195

23 päeva I intensiivravi osakonnas

KNS:

- I operatsiooni järgselt pupilli diferents d>s, taandus vererõhu normaliseerumisel
- Narkoosis
- 09.02 analgosedatsiooni foonil kontaktne
- Sedatsiooni lõpp, teadvusel, adekvaatne

Kardiovaskulaarsüsteem:

- Saabudes hemorraagilises šokis
- Minimaalne S.Noradrenalini toetus
- 08.02 – hemodünaamika stabiliseerunud

Hingamisfunktsioon:

- Saabumise järgselt intubeerituna juhitaval hingamisel – FiO2 65%↓
- 15.02 – trahheostomeeritud
- 27.02 – hingamisaparaadist võõrutatud
- 28.02 – dekanüleeritud
- Edaspidi saanud omahingamisega adekvaatselt hakkama

Neerufunktsioon:

- CT (preop 05.02): aordiklapi järgselt algab dissektsioon. Õige valendik vasemalt kitsa lestmena 1- 4 mm jälgitav vasema neeruarterini, mille järgselt ilmselt täielikult komprimeeritud.
- CT (09.02): Mõlemapoolselt saavad neeruarterid alguse tõelise ja ebavalendiku piirilt. Neerudes bilat(dex>>sin) ulatuslikud infarktialad.
- Postoperatiivselt anuuria
- 06.02-21.02- CVVHDF (16 päeva)
- Alates 23.03 fraktsioneeritud HDF (IV seanss)
- Alates 23.03 vallandub diurees
- Fraktsioneeritud dialüüsi seansid jääkainete tõusu tõttu kuni intensiivravi osakonnast lahkumiseni

Sepsis:

- Alates 10.02 vappekülmaga palavikud, CRV tõus kuni (max 301 mg/L)
- Tekitajaid isoleerida ei õnnestunud, külvid ning antigeeni uuringud korduvalt negatiivsed
- Antibakteriaalne ravi empiiriline:
  - 06.02-10.02 – S.Cefuroxime
  - 10.02 – 15.02 - S.Ertapenem
  - 16.02 – 09.03 - S.Piperacillin/Tazobaktaam
- Alates 27.02 põletikumarkerid selge langustendentsiga

Geneetiline uurimine

Suguvõsa anamnees: Patsiendi isal oli 40 aasta vanuselt teostatud südameoperatsioon, patsiendi isa-isa süri äkksurma ca 65-70 aasta vanuselt. Patsiendi isapoolse vanaisa ühel õel on tehtud 50 aasta vanuslt teostatud südame operatsioon, samuti on antud vanaisa üks õde ja vend surnud äkksurma

Leiti ACTA2 geenis ebaselge tähendusega heterosügootne missense mutatsioon. Antud muutust ei ole varem haigusseoseliste mutatsioonide andmebaasides kirjeldatud, kuid samuti ei esine muutust referentsandmebaasides ega TÜK geneetikakeskuse NGS andmebaasis teistel patsientidel. ACTA2 geeni missense mutatsioone on seostatud mitmete haigustega, sealhulgas ka autosoom-dominantse perekondliku torakaalaordi aneurüsmiga.
Muutuse haigusseoselisuse täpsustamiseks on kindlasti vajalik pereliikmete uurimine antud mutatsiooni suhtes, eriti samade sümptomitega pereliikmete testimine. Patsiendile on näidustatud meditsiinigeneetiku konsultatsioon.

Diagnoositud geneetilist sündroomi: Familial thoracic aortic aneurysm and dissection (TAAD).

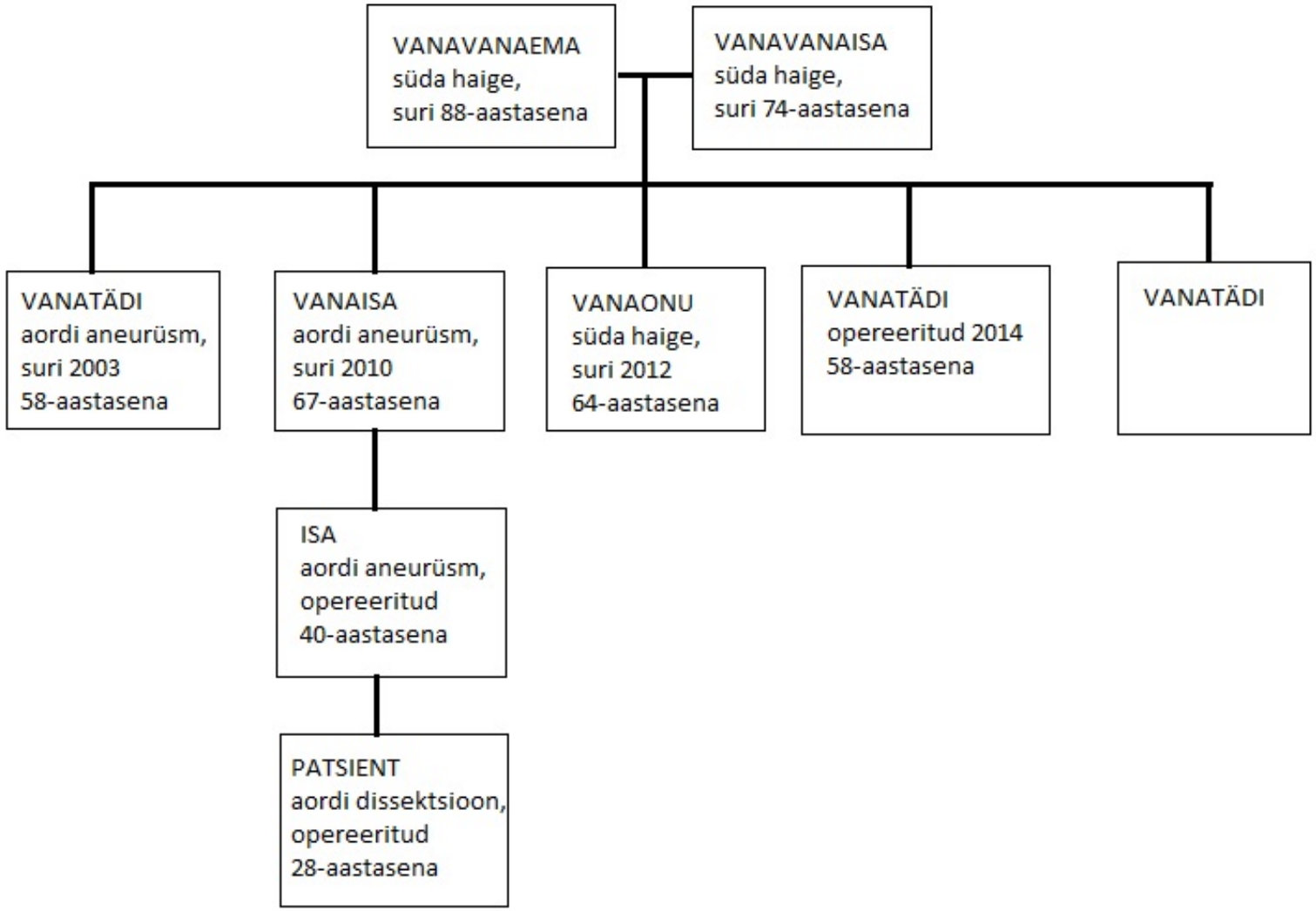
VANAVANAEMA
süda haige,
suri 88-aastasena
VANAVANAISA
süda haige,
suri 74-aastasena
VANATÄDI
aordi aneurüsm,
suri 2003
58-aastasena
VANAISA
aordi aneurüsm,
suri 2010
67-aastasena
VANAONU
süda haige,
suri 2012
64-aastasena
VANATÄDI
opereeritud 2014
58-aastasena
VANATÄDI
ISA
aordi aneurüsm,
opereeritud
40-aastasena
PATSIENT
aordi dissektsioon,
opereeritud
28-aastasena

Kardiokirurgia osakond:

- 29.02-18.03
- stabiilses üldseisundis
- Sööb joob suu kaudu
- Põletikumarkerid langustendentsiga. 09.03 – antibiootikumravi lõpetatud
- HDF ei vajanud, kreatiniin 285 ->184 mikromol/l
- Postoperatiivselt väljendus n. peroneuse sündoom. Haiglast lahkumisel kõnnimuster praktiliselt normaliseerunud, ainsaks kaebuseks vasaku jala suure varba surisemine

TÄNAN !!!

KT-15.02

Kompuutertomograafia

Kolju intaktne. Maksillaarsiinuses polüüpjad massid, parem täidetud subtotaalselt. Intrakraniaalselt verdumisi ei sedasta. Liikvoriruumid laiemad pole.Lülisamba ega muus skeleti uuritavas osas fraktuure ei leia.

Rindkeres ja kõhuõõnes traumatunnused puuduvad, vaba õhku ega hematoome ei esine.

Ülenev aort laiem kuni 5 cm. KT uuring artefaktne kuid paistab, et aordiklapi järgselt algab dissektsioon, topeltvalendik brahhiotsefaaltüve alusi, pseudovalendik jätkub praktiliselt kogu aordivalendiku laiuses ilikaalbifurkatsiooni ja ühistesse niudearteritesse. Õige valendik vasemalt kitsa lestmena 1- 4 mm jälgitav vasema neeruarterini, mille järgselt ilmselt täielikult komprimeeritud. Vasemal tromboseerunud ühine niudearter, välise niudearteri osaline kollateraalne kontrasteerumine sisemiste niudearterite kaudu. Vistseraalarterid ja vasem neeruarter lähtuvad kitsast õigest valendikust.

Parem neeruarter lähtub pseudovalendikust. Parem neer õieti ei kontrasteeru, vasem neer intensiivsemalt pooleldi, samas neeruveenid kontrasteerunud mõlemapoolselt.

Arvamus/Soovitused: Traumaatiline aordi dissektsioon.

1. Operatsioon (05.02 kl18.03- 06.02 kl 01.20)

KT: (15.02)

Uuringul rohkelt artefakte(käed kõhul).

Torakaalaordi protees nähtav alaneva aordi osas, proteesist distaalsemal jälgitav dissektsioon; tõeline valendik aordi valendikust ~40 %.Tr. coeliacus ja a. mes. sup ja inf. kontrasteeruvad ii. Mõlemapoolselt saavad neeruarterid alguse tõelise ja ebavalendiku piirilt. Neerudes bilat(dex>>sin) ulatuslikud infarktialad. Dissektsioon jätkub ühiste iliakaalarteriteni, paremal ka pindmisse iliakaalarterisse. Vasem ühine iliakaalarter kuni 50 % laiusest tromboseerunud.

Perikardiõõnes vedelikku kuni 1,8 cm kihina, parema kojaga külgnevalt kuni 3,8 cm kihina tihedam vedelik-ilmselt hematoom, mis komprimeerib paremat koda. Bilateraalselt pleuraefusioon vasemal kuni 2,8 cm kihina dorsaalsel, paremal kuni 4,7 cm kihina. Vähene vedelik kõhukoopas v. vaagna projektsioonis.

Pt. intubeeritud. NGS. Anterioorselt perikardiõõnes, vasemas pleuraõõnes dreen. Kusepõies balloonkateeter.

NB! Lisatud: Dissektsioon jälgitav a. brachiocephalicast a. subclavia dex algusosani.

Arvamus/Soovitused: Aordi dissektsioon. Torakaalaordi proteseerimise järgne leid (parema koja projektsioonis ilmselt hematoom. Perikardi efusioon. Bilat. pleuraefusioon(dex>sin)). Lisandunud mõlema neeru infarktialad(dex>sin).

Nefroloogi konsultatsioon 17.03.

Pt. viibis k.a. veebruar, märts kardiokirurgia ja IRO osakonnas.

17.03.16: Pt-l tegemist aordi traumaatilise dissekatsiooniga, hemorraagilise šokiga. Teostatud torakotoomia ja rinnaaordi proteesimine. Saanud massiivset transfusiooni.
08.02.2016. teostatud Ct-angiograafia, kus aordi dissektsioon ulatub parempoolsest a. subclaviast kuni iliakaalarteriteni. Mõlemate neerude arterid lähtuvad. Mõlemapoolselt neeruarterid saavad alguse tõelise ja ebavalendiku piirilt. Mõlemas neerudes (dex>>sin) ulatuslikud infarktialad. Südame parema kontuuri piiril hematoom. CT-angiograafia sai korratud 15.02, kus proteesimata aordi dissektsiooni ulatus sama, dehistsensi ei esine, perikardi hematoom dünaamikata. Kirjeldatud ka vasaku unearteri operatsioonijärgse mõõduka stenoosi.

Postoperatiivselt IROs anuuria tõttu alustatud pideva dialüüsiga, mida kokku sai 15 päeva, alates 22.02.16 vallandus oma diurees, mis algul oliguuriline. Lisaks sai veel 4 fraktsioneeritud hemodialüüsi seanssi, viimati 28.02.2016. Kreatiniini väärtused pideva dialüüsi ajal 200-300 umol/L vahel, ning pideva dialüüsi lõpetades oli kreatiniin tõusnud maksimaalselt kuni 542 umol/L.
Nüüdseks pt. rahuldavas üldseisundis
Analüüsides püsib vähene neerufunktsiooni langus
16.03.2016:K 5.1 mmol/L; Kreatiniin 189 µmol/L ja Uurea 8.8 mmol/L. Hb 104 g/L.
Ultrahelis: Neerude kontuurid jälgitavad, vaagnad paisuvabad, korteksi kajalisus kergelt tõusnud, pikimõõtmed kuni 11 cm.
Patsient vajab edaspidi nefroloogi jälgimist. Soovitav ambulatoorne kontroll ~kuu aja pärast.

Kardioloogi poolt soovitatud kuna püsib dissektsioon, hoida RR 110-120/ 80 -90 mmHg.
Pt. tarvitab metoprolol 50 mg x 2
Norvasc 10 mg x 1.

Momendil enesetunne rahuldav. Vasaku jala labajala osas vähene turse. RR 127/61 mmhg fr 81 x min.

Neeru funktsioon

Haiglast lahkudes 18.03.:

- Kaalium 5.2 ↑ (3.4 .. 4.8 mmol/L)
- CRP 26 ↑ (<5 mg/L)
- eGFR (CKD-EPI) 42 ↓ (>90 mL/min/1,73m2)
- Kreatiniin 184 ↑ (59 .. 104 µmol/L)
- Uurea 7.9 (<8.1 mmol/L)

Nefroloogi konsultatsioon 15.04.:

- Kaalium 4.7 (3.4 .. 4.8 mmol/L)
- eGFR (CKD-EPI) 66 ↓ (>90 mL/min/1,73m^2)
- Kreatiniin 126 ↑ (59 .. 104 µmol/L)
- Uurea 7.7 (<8.1 mmol/L)

Postoperatiivselt väljendus n. peroneuse sündoom. Haiglast lahkumisel kõnnimuster praktiliselt normaliseerunud, ainsaks kaebuseks vasaku jala suure varba surisemine.

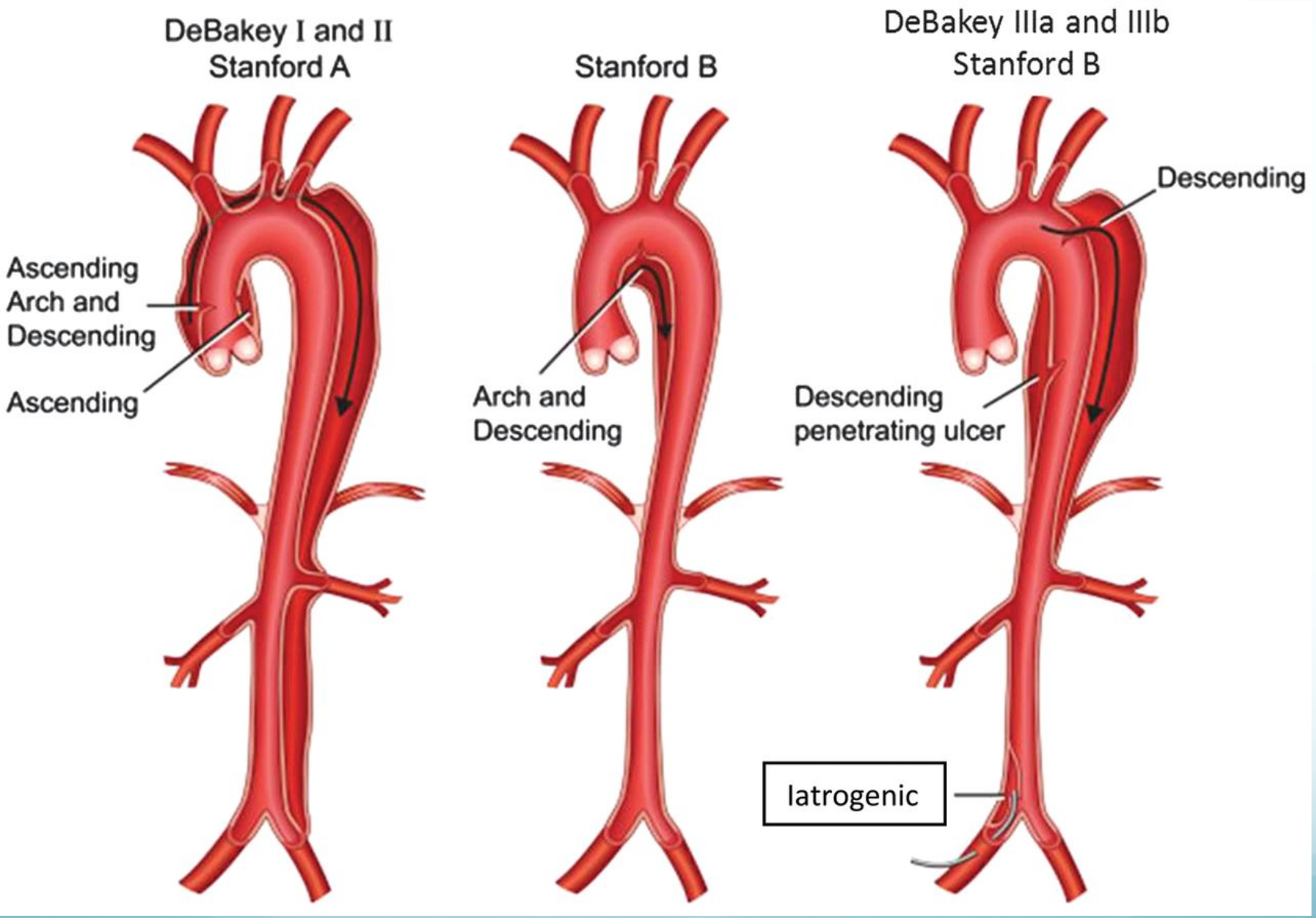
DeBakey I and II
Stanford A
Ascending
Arch and
Descending
Ascending
Stanford B
Arch and
Descending
DeBakey IIIa and IIIb
Stanford B
Descending
Descending
penetrating ulcer
Iatrogenic

Elfriide (vanavanema)
Haige süda

Suri 88aastaselt

Eerich (vanavanaisa)
Haige süda

suri 74 aastaselt

Pärja (vanatädi)
Aordi aneurüsm
Suri 2003
55Aastane

Martin (vanaisa)
Aordi aneurüsm
Suri 2010
67Aastane

Matti (isa)
operatsioon 2005.
40aastaselt
Pandi tihaan
klapprohkem infot ei
tea

Mikko

Rein (vanaema)
Haige süda
Suri 2012
64Aastane

KIRCH
Liisi (vanatädi)
Operatsioon Tartus
2014
58Aastane

Leida (vanatädi