29 A. TÄDI MAALI CASE

(NIMI ON MUUDETUD)

Arnold Persidski

Tavaline busy hommik

- Väljakutse 07:24
- Kutsus 29 aastat vana naisterahvas
- Väljakutse põhjuseks valu rinnus, nõrkus
- Kiirabi sõitis välja koheselt ja saabus sündmuskohale 15 min pärast

Väljakutsuja

- T 36,6 C, frekvents 61, RR 110/53, hingamine 16 x min, saturatsioon 96%.
- Patsient oli teadvusel, ärritunud, pupillid korras, neuroloogiliselt iseärasusteta.
- Südametoonid puhtad, regulaarsed.
- Kopsudes vesikulaarne hingamiskahin, kõht pehme, peristaltika korras.
- Palpatsioonil: valulikkus roidevahemikutes, selja piirkonnas

Anamnees : valu ~ 5 tundi, eile tarvitas alkoholi, 6 aastat tagasi oli “mingi soole tromb”, lõigatud.

- Ekg

Medication :
Symptom :
Disease :
Department :
Ward :
Room Number:
Req.Doctor :
Editor :

Heart Rate	58	bpm
PR Int	128	ms
QRS Int	92	ms
QT/QTc Int	450/ 447	ms
P/QRS/T Axis	30/ 48/ 100	deg.
RV5/SV1 Value	1.020/1.140	mV
RV5+SV1 Value	2.160	mV

Minnesota : 1-3-1 4-2 5-2
ECAPS Code :
9150 ** abnormal ECG **
1100 Sinus rhythm
4012 Moderate ST depression
4164 Twave abnormality,possible anterior ischemia
Comment :

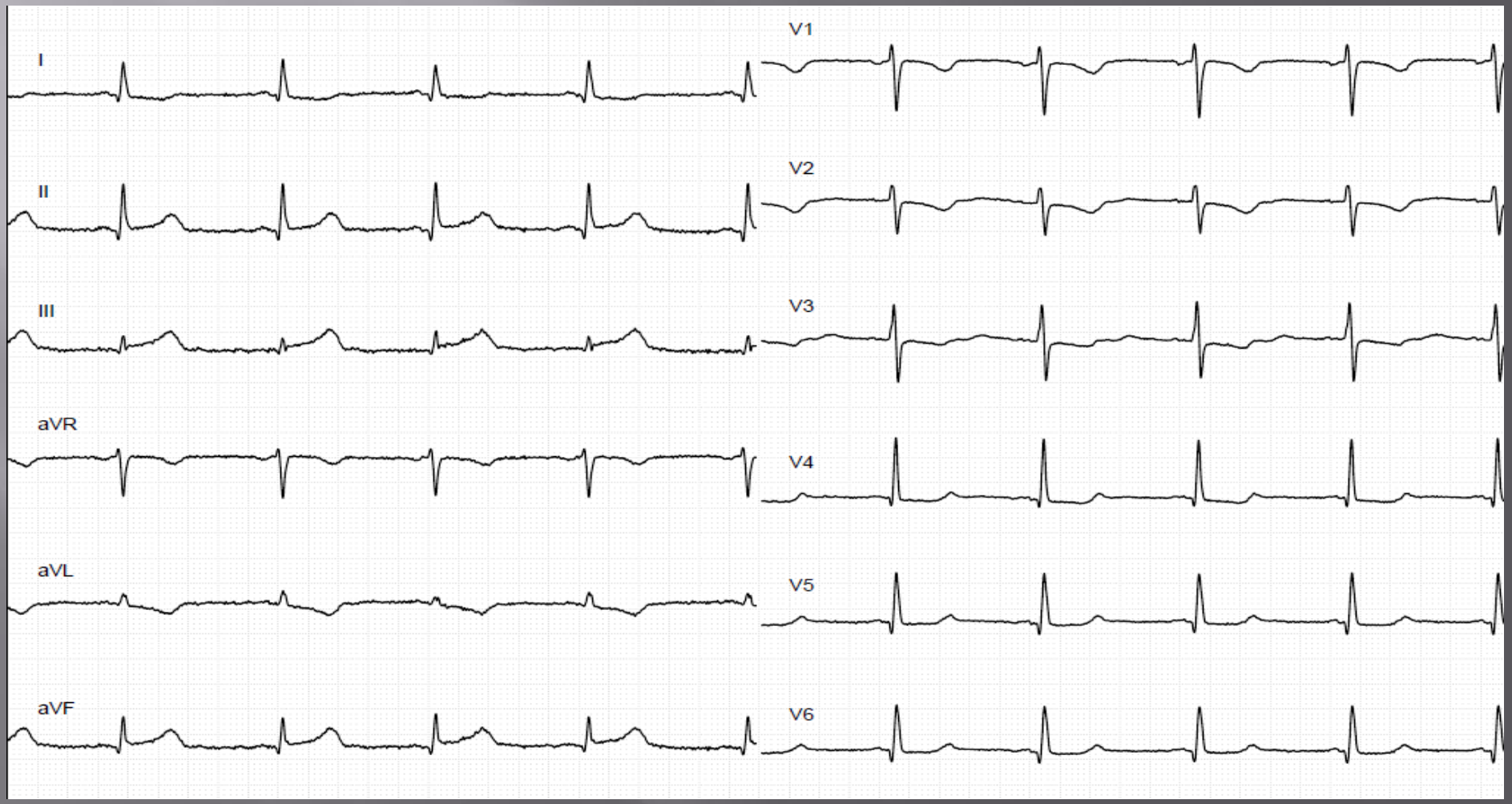

Dilemma-Trilemma

- Kas äge koronaarsündroom või ebaspetsiifiline rindkerevalu?
- Võõrutusseisund?
- On vaja viia haiglasse või ei ole?
- Kui viia haiglasse siis millise diagnoosiga?
- Kes täna arstidest valves EMOs?
- Milline ravijuhis sobib siia paremini?

Tädi Maali is a lucky one

- Otsustatud viia haiglasse
- Põhidiagnoosiks kiirabikaardil stenokardia
- Kanüül panemata
- Tehtud diagnoostiline nitro 0,4 mg keele alla ja Ketonal 100mg i/m
- O2 andmata, monitor panemata
- Oma jalgadel marsis EMO uksest sisse
- Patsiendi üleandmine toimus sujuvalt.
- Imekombel ei esitanud valvearst ühtegi küsimust

Oops

- 08:20 haige sai üleantud diagnoosiga stenokardia.
- 08:31 tekkis patsiendil vatsakeste fibrillatsioon, defibrilleritud, saavutatud siinusrütm. 08:55 uuesti vatsakeste fibrillatsion, defibrilleritud.
- Pt haigla andmebaasist selgus et patsient oli opereeritud 2 korda 2007a mesenteriaaltromboosi tõttu. 2008a aga diagnositud antifosfolipiidsündroom.
- SKG 14:35
- LCA basseinid minimaalsed muutused, väike kollateraal DIP-le
- RCA distaalosas okluseerunud, teostatud edukalt trombektoomia. Stenditud.

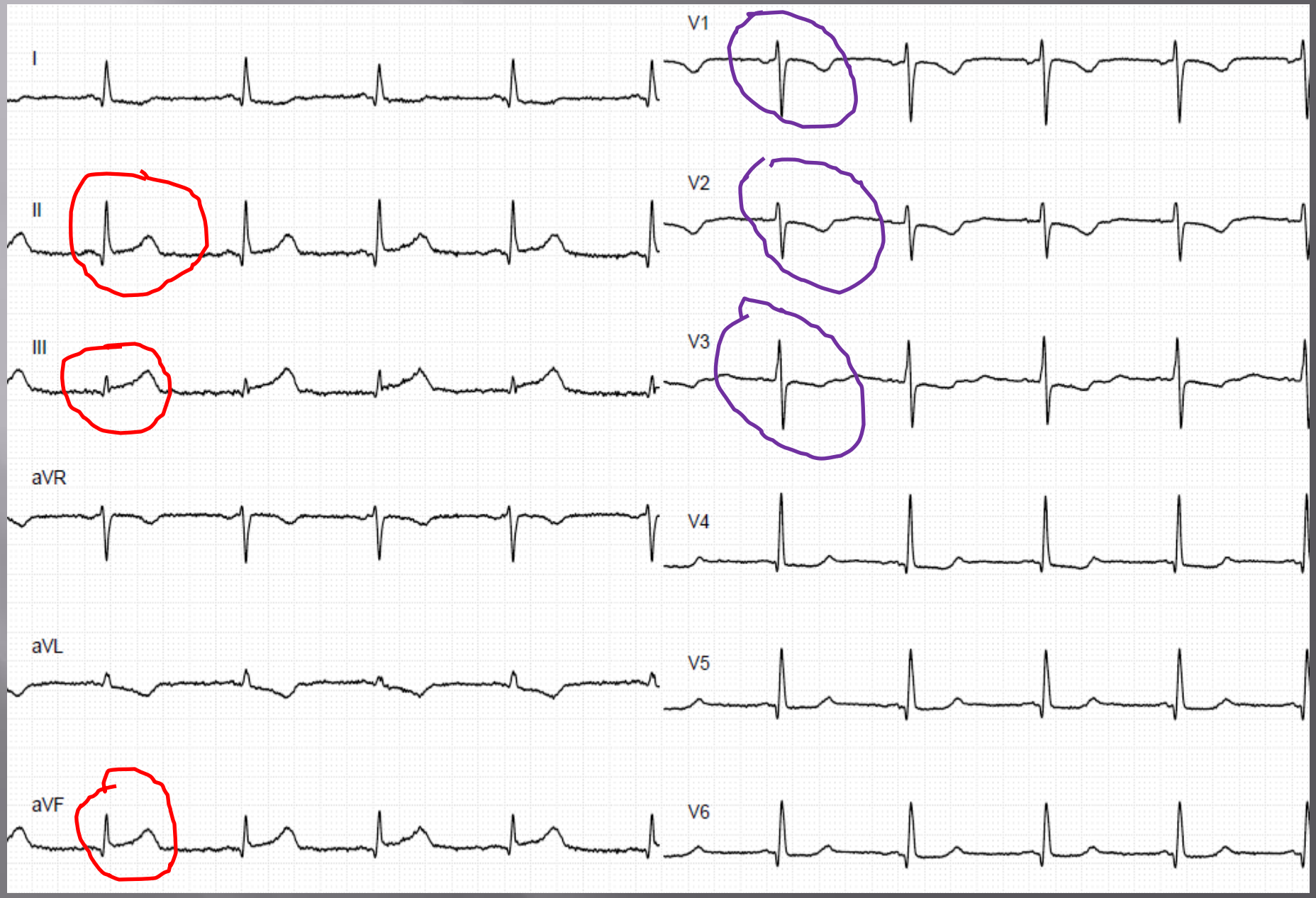
I
II
III
aVR
aVL
aVF
V1
V2
V3
V4
V5
V6

On väga oluline millise kujuga ST elevatsioon

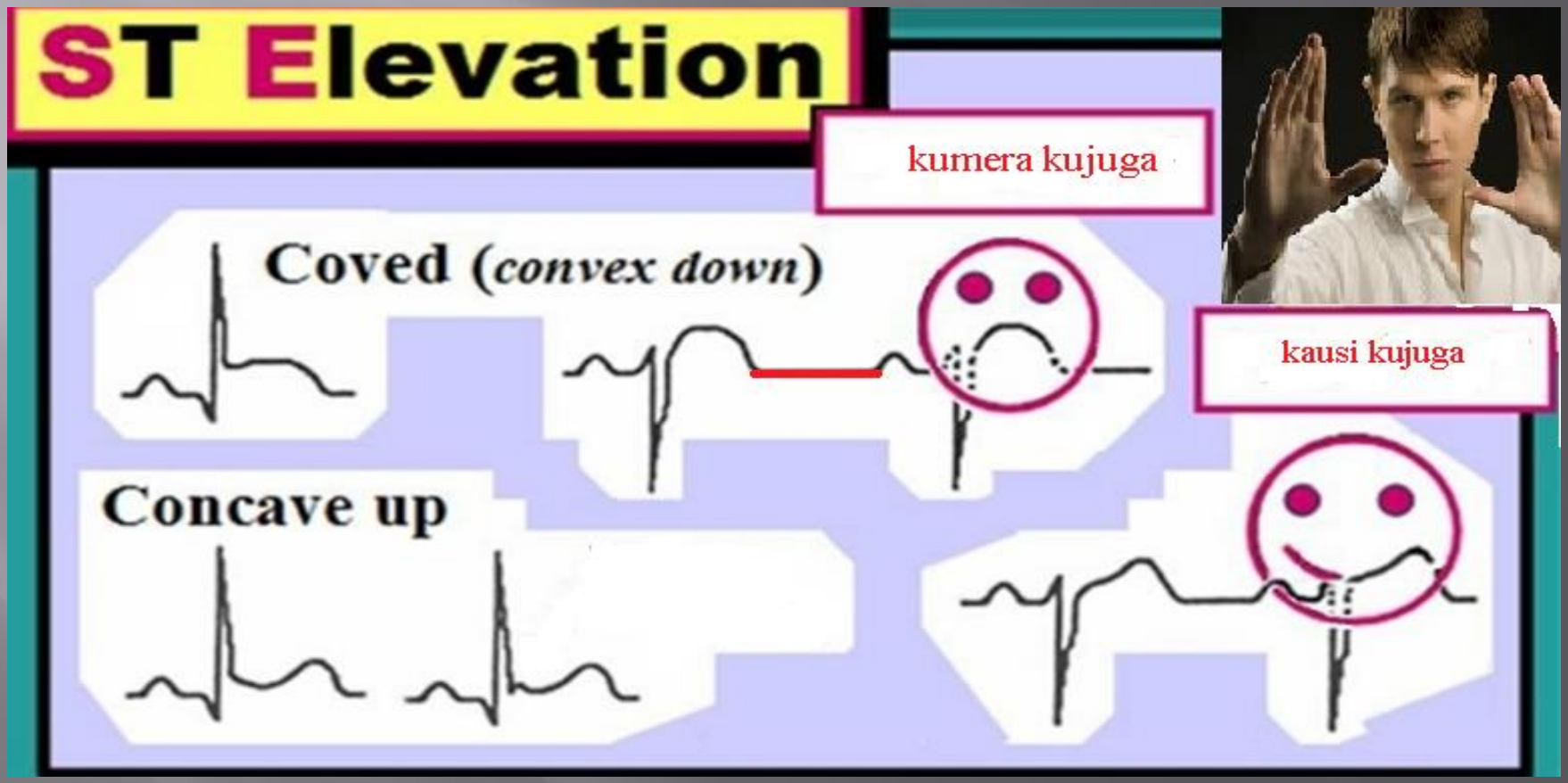

Vead

- Puudulik anamnees. Antilipiidsündroom (arteriaalne või venoosne tromboos, nooremas eas ja/või näilise põhjuseta tekkinud ajuvereringe- või akuutne nägemishäire; müokardiinfarkt või kopsuinfarkt jms.)
- ST elevatsiooni hindamine.
- Kliiniline mõtlemine ja käitumine.

The eye does not see what the mind does not know...

Aitäh!